Untersuchungen

über

die Kiefermissbildungen in Folge von Verlegung der Nasenathmung.

Inaugural-Dissertation

der

hohen medicinischen Facultät zu Rostock

zur

Erlangung der Doktorwürde

vorgelegt

von

Adolf Waldow,

pract. Arzt aus Güstrow.

Berlin 1895.

Gedruckt bei L. Schumacher.

Einleitung.

Seitdem Koerner im Jahre 1891 seine „Untersuchungen über Wachsthumsstörung und Missgestaltung des Oberkiefers und des Nasengerüstes in Folge von Behinderung der Nasenathmung“ veröffentlicht hat und dabei zu theilweise ganz neuen Schlussfolgerungen gelangt ist, sind über diesen interessanten Gegenstand nur spärliche Mittheilungen erschienen. Manche Autoren wie Schech haben sich Koerner's Ansichten völlig angeschlossen; andere scheinen dem genetischen Zusammenhang zwischen einer Hyperplasie der Rachentonsille und gewissen Veränderungen des Oberkiefers wenig zu trauen. So hat Trautmann in seiner sonst ausführlichen Bearbeitung der Erkrankungen des Nasenrachenraums in Schwartze's Handbuch der Ohrenheilkunde die Kieferveränderungen mit keinem Worte erwähnt, geradeso wie er vorher in seiner sehr umfangreichen Monographie über die Hyperplasie der Rachentonsille die Anschauungen der Vorgänger Koerner's unbeachtet gelassen hat. Daher scheint mir eine nochmalige Erörterung dieses Gegenstandes schon an sich nicht überflüssig zu sein. Dazu kommt, dass ich an dem Materiale der Poliklinik für Ohren- und Kehlkopfkranke zu Rostock Gelegenheit hatte, neue Beobachtungen über die vorliegende Frage anzustellen und Herr Professor Koerner mir eine Sammlung zahlreicher Kieferabdrücke zur wissenschaftlichen Verwerthung überlassen hat. Diese Abdrücke sind von dem Eigenthümer nach der Veröffentlichung seiner Monographie seit 1891 gesammelt worden; sie gestatten, die früheren Angaben Koerner's zu bestätigen und in mehrfacher Hinsicht zu erweitern.

Geschichtliches.

Bei Hippokrates im 6. Buche der Epidemien (Ausgabe Littré Bd. 5 pag. 266) lesen wir: „*οἱ ὀξυ κέφαλοι, οἱ μὲν ----, οἱ δὲ κεφαλαλγέες καὶ ὠτορρυτοι· τουτέοισιν ὑπερῶαι κοῖλαι καὶ ὀδόντες παρηλλαγμένοι.*“ Das hier erwähnte häufige Zusammentreffen von Kopfschmerzen und Ohrenfluss mit hohlem

Gaumen und abnormer Zahnstellung ist also der scharfen Beobachtungsgabe des Vaters der Heilkunde nicht entgangen. Nur die gemeinsame Ursache des charakteristischen Krankheitsbildes, die Behinderung der Nasenathmung, kennt er noch nicht.

Erst Robert im Jahre 1843 gebührt das Verdienst, Gaumenveränderungen beschrieben und auf Insufficienz der Nasenathmung zurückgeführt zu haben. Die betreffende Stelle lautet: „J'ai souvent observé que les enfants affectés depuis leur très-bas âge étaient remarquables par l'exiguité de la face et l'étroitesse du nez. Lorsqu'on examine la cavité buccale, on trouve en outre la voûte palatine très-petite et fortement concave, l'arcade dentaire supérieure à peine suffisante pour loger les dents; celles-ci très-rapprochées, en avant surtout où l'on voit les incisives et les canines chevaucher les unes les autres. Frappé de cet état que j'ai toujours vu coïncider avec le gonflement des tonsilles, je devais naturellement me demander s'il ne fallait y voir qu'un accident, une complication de ce dernier, ou si, au contraire, il était sous sa dépendance. Je n'ai pas hésité à adopter la seconde de ces opinions."

E. Wagner, der Leipziger Kliniker, erwähnt 1874 ebenfalls solche Veränderungen bei der Hypertrophie der Gaumenmandeln; er sagt: das Dach der Mundhöhle bleibt klein, ist stärker gewölbt, besonders ist der obere Alveolarfortsatz des Oberkiefers sehr schmal; hierdurch wird der Raum für die Zähne im Oberkiefer beengt, die Vorderzähne namentlich zeigen eine unregelmässige Stellung, stehen zum Theil übereinander."

Dass die Kieferveränderungen in Zusammenhang mit der Hyperplasie der Gaumenmandeln gebracht wurden, ist durchaus begreiflich, da die Hyperplasie der Rachenmandel damals noch so gut wie unbekannt war. Erst nachdem Wilhelm Meyer in Kopenhagen seine bahnbrechenden Untersuchungen über die adenoiden Vegetationen veröffentlicht und das bis dahin fast völlig übersehene Krankheitsbild genau kennen gelehrt hatte (1873/74), vertraten die folgenden Autoren — unter ihnen als Erster Michel 1876 — die Ansicht, dass die Verlegung der Nasenathmung weniger durch eine Vergrösserung der Gaumenmandeln als durch eine solche der Rachenmandel bedingt werde, dass also die Kieferdeformationen als Folgezustand der adenoiden Vegetationen anzusprechen seien. Diese Ansicht sprachen aus Michel (1876), David (1883), Semon (1884), Moldenhauer (1884), Bresgen und Bloch (1889). Letzterer sagt auf Seite 66 seiner Arbeit: „Ich beobachte so regelmässig bei höheren Graden der Insufficienz der Nasenathmung stärkere Wölbung des harten Gaumens, muldenartige, rund- und spitzbogenförmige, mit steilerem Anstiege der Alveolarfortsätze, dass mir diese Formveränderung als eines der constantesten Symptome nicht nur lange bestehender, sondern auch der ehemals vorhanden gewesenen Mundathmung erscheint."

Andere Autoren freilich bezweifeln den Zusammenhang der Kieferdeformationen mit der Verlegung der Nasenathmung; so erklärt Mackenzie dieselben für erblich und von der Mundathmung unabhängig, daher die Ansicht David's für eine „augenscheinlich irrige." Schauss spricht die

Vermuthung aus, dass dieselben durch Synostose des Gaumengewölbes, in einzelnen Fällen wohl auch durch Rhachitis entständen, während Löwy (1886) sogar alle Fälle von Gaumendeformation und Schiefstand der Nasenscheidewand für rhachitische Veränderungen erklärt. Ueberhaupt sind rhachitische Kieferveränderungen mit denen, wie sie bei längere Zeit bestehender Mundathmung vorzukommen pflegen, vielfach zusammengeworfen worden und werden es zum Theil auch heute noch. Selbst Bloch ist nicht frei von dieser Verwirrung; er vertritt nämlich die Anschauung, dass die Abnormität der Zahnstellung als Folge der verlegten Nasenathmung zuweilen auf den Unterkiefer und den medialen Theil seines Alveolarfortsatzes sich erstreckt, „die unteren Schneidezähne sieht man dann öfters in einer geraden Linie nebeneinander stehen.“ Das sind aber, wie wir sehen werden, Veränderungen, die nur durch Rhachitis und nicht durch Verlegung der Nase entstehen.

In einer Discussion zu einem Vortrage Koerner's auf der X. Versammlung befreundeter süddeutscher und schweizerischer Ohrenärzte (Nürnberg, Mai 1890) bemerkte Kiesselbach, dass man derartige Oberkieferdeformationen allerdings häufig bei mit adenoiden Vegetationen behafteten Kindern finde, aber auch einerseits bei solchen anträfe, welche nie an Vegetationen gelitten, und andererseits bei Erwachsenen sie vermisse, welche eine noch stark entwickelte Rachenmandel hätten; Kirchner hielt die Knochenanomalien für angeboren und für das Primäre, die Hyperplasie der Rachenmandel aber für die Folge der angeborenen Verbildung des Oberkiefer- und Nasengerüstes.

Koerner (1891) baute seine Anschauungen auf Grundlage einer Sammlung von Gypsabdrücken auf, welche von 30 Personen stammten, die längere Zeit an durch adenoide Vegetationen verlegter Nasenathmung gelitten hatten. Er betont sehr scharf den Unterschied der rhachitischen Kiefergestaltung von derjenigen wie sie als Folge der Mundathmung auftritt. Nach Koerner müssen bei der letzten Form streng 2 Stadien unterschieden werden, nämlich die Veränderungen, welche sich vor dem Zahnwechsel ausbilden und die, welche während des Zahnwechsels auftreten. Hierüber weiter unten mehr.

Cronbech (1893) bestätigt das häufige Vorkommen der von den verschiedenen Autoren beschriebenen Kieferveränderungen bei Kindern mit adenoiden Vegetationen und erörtert in Uebereinstimmung mit Koerner die Unterschiede zwischen diesen und den rhachitischen Kieferdeformitäten.

M. Lavrand (1895) führt ebenfalls die hier in Frage stehenden Veränderungen auf Behinderung der Nasenathmung zurück, allein er ist der Ansicht, dass die grosse Tiefe des Gaumengewölbes in der Mehrzahl der Fälle nur eine scheinbare sei und durch die Enge des Kieferbogens vorgetäuscht würde. „L'étroitesse donne l'illusion d'une profondeur plus considérable: il n'y a là qu'une apparence. La voûte palatine rétrécie prend la forme ogivale, mais sa profondeur n'est pas réellement accrue.“

Winckler (1895) bezweifelt indess „ob, die behinderte Nasenathmung als ätiologisches Moment der Missbildung eingeräumt, gerade der Zeit des

Zahnwechsels die Bedeutung, welche Koerner für dieselbe in Anspruch nimmt, zuzuerkennen ist oder ob es hierbei nicht vielmehr darauf ankommt, dass die Nasenstenose während längerer Zeit der ganzen Wachsthumsperiode besteht.“ Er räumt ein, dass bei der hohen Gaumenwölbung Nasenstenosen im Kindesalter gewiss von Bedeutung sind, glaubt indess, dass dieselben nicht alle Formveränderungen erklären, insbesondere nicht die unsymmetrische Entwicklung des Gaumengewölbes, wovon er 2 Fälle mittheilt.

Merkwürdig ist, dass die neueste Schrift über unseren Gegenstand, die Dissertation von Sarasohn, wieder auf die Rhachitis als angebliche Ursache der zu besprechenden Kieferveränderungen verfällt. Der Verfasser kennt eben die Arbeiten von Fleischmann und H. Schmid (nicht Schmidt, wie Sarasohn schreibt), obwohl er diese citirt, nicht; aus denselben geht doch hervor, dass die Kieferrhachitis ganz anders aussieht als die Missbildung durch behinderte Nasenathmung. Auch sind ihm die Arbeiten von Koerner und von Cronbech dem Inhalte nach unbekannt. Die Verantwortung für eine derartige Ignorirung der Literatur muss er gemeinsam tragen mit Kafemann, unter dessen Aegide seine Dissertation entstanden ist.

Nach Sarasohn ist es

1. eine alltäglich zu machende Beobachtung, dass die höchsten Grade behinderter Nasenathmung mit völlig normalem Gaumen wohl verträglich sind;

2. sieht man nach ihm diese Knochenanomalie gleichzeitig mit der Hyperplasie der Rachenmandel bereits im zartesten Lebensalter (2.—4. Jahre) sich entwickeln, so dass für die Einwirkung der formverändernden Kräfte des Athmungsstromes kaum genügender Zeitraum gelassen sein dürfte;

3. hält er es für eine unumstössliche Thatsache, dass für derartige Bildungsfehler die Existenz von behinderter Nasenathmung, also adenoide Vegetationen, keineswegs eine nothwendige Voraussetzung bilden.

Ich bemerke ad 1: nach den Literaturangaben sowie nach meinen Beobachtungen können diejenigen Fälle, wo trotz verlegter Nasenathmung ein annähernd normaler Gaumen vorkommt, nicht als alltägliche bezeichnet werden; sie sind vielmehr Ausnahmen. Wo die Behinderung der Nasenathmung erheblich war und längere Zeit während des Kieferwachsthums bestand, findet man auch stets die Kieferveränderungen.

ad 2: Die Hyperplasie der Rachentonsille wird nicht selten im ersten Lebensjahre, ja sogar angeboren beobachtet (Trautmann, M. Schmidt), so dass, wenn die betreffenden Kinder 2—4 Jahre alt geworden sind, doch ein für die Ausbildung der Deformation sehr wohl genügender Zeitraum gegeben sein dürfte.

ad 3: Hiermit bin ich ganz einverstanden; die adenoiden Vegetationen bilden keineswegs eine nothwendige Voraussetzung, denn auch durch andersartige Nasenverschlüsse können ähnliche Bildungsfehler verursacht werden, wie längst bekannt ist und unten noch weiter ausgeführt werden soll.

Beschreibung und Ursachen der Kiefermissgestaltung bei Behinderung der Nasenathmung durch adenoide Vegetationen.

Ist die Nasenathmung während der Wachsthumsperiode längere Zeit durch adenoide Vegetationen verlegt, so bildet sich allmälig ein abnormer Hochstand des Gaumens aus; letzterer erscheint auf dem Querschnitt anstatt flach gewölbt jetzt tiefer rundlich ausgehöhlt. Indem die seitlichen Alveolarränder des Oberkiefers einander genähert werden comme si une sangle ou un bâillon avaient exercé leur action pour attirer les prémolaires droites et celles de gauche les unes vers les autres (M. Lavrand), wird die lange Achse des Gaumentheiles verlängert, die kurze oder quere mehr verkürzt, so dass der Kieferrand, anstatt wie normal einen Halbkreis zu bilden, die Gestalt einer Ellipse annimmt. Während nun der vorderste Theil des Alveolarrandes eine vermehrte Krümmung zeigt, ist vor dem Wechsel der Schneidezähne von einer winkligen Verbiegung nirgends eine Spur vorhanden. Dazu ist der ganze Oberkiefer im Wachsthum etwas zurückgeblieben und scheint dies um so mehr der Fall zu sein, je früher die Nasenathmung verlegt war und je länger sie aufgehoben blieb. Die Milchzähne zeigen stets eine normale Stellung. Allmälig wird die Annäherung der seitlichen Kieferränder aneinander immer beträchtlicher, die lange Achse des Gaumens immer gestreckter und indem das Gaumengewölbe noch höher hinaufrückt, bietet sich der Querschnitt jetzt als ein spitzbogenförmiges Gewölbe dar. Der vordere Theil des Alveolarrandes richtet sich mehr nach vorn und, wenn die Behinderung der Nasenathmung während des Wechsels der oberen Schneidezähne fortbesteht, kommt es zu einer winkligen Einknickung zwischen den medialen Schneidezähnen, die allmälig immer hochgradiger wird, so dass daraus der von den Zahnärzten als V-förmiger Kiefer bezeichnete Zustand resultirt; die lingualen Flächen der Schneidezähne schauen nicht mehr nach hinten, sondern sind einander zugewendet. Da die Annäherung der beiderseitigen Alveolarränder nur noch in den vorderen $^2/_3$ zunimmt, erscheint der Kieferrand schliesslich in der Gegend der hinteren Molares als nach aussen gebogen (Fig. 1—8).

Ist der Oberkiefer in der Entwicklung sehr zurückgeblieben, so müssen sich auch Stellungsanomalien der bleibenden Zähne ergeben, da die letzteren nicht den hinreichenden Platz finden. Die zuerst erscheinenden Zähne d. h. die medialen Schneidezähne stehen, abgesehen von der Drehung um ihre Längsachse, meist normal; die Eckzähne, welche erst nach dem Auftreten ihrer Nachbaren hervorbrechen, rücken oft wegen Mangel an Platz aus der Reihe heraus und bewirken oft ein Nach-Innentreten der lateralen Schneidezähne; die hinteren Backenzähne rücken, wie bereits erwähnt, mit dem Alveolarrande nach aussen.

Die Verlängerung der langen Oberkieferachse hat zur Folge, dass die oberen Schneidezähne oft weit vor die unteren zu stehen kommen (sog. offener Biss der Zahnärzte). Ferner treffen die oberen Praemolares und der 1. Molaris beim Kieferschlusse mit ihren äusseren Theilen auf die inneren der entsprechenden Zähne des nicht veränderten Unterkiefers.

Während also die Veränderungen am Oberkiefer sehr auffällige sind, finden sich am Unterkiefer, wenn nicht Complicationen mit überstandener Rhachitis vorliegen, keine Abnormitäten.

Nach Koerner's Vorgang müssen demnach die vorher geschilderten Veränderungen streng in 2 Stadien eingetheilt werden „in die Verbildungen, welche sich vor dem Zahnwechsel ausbilden und die während des Zahnwechsels auftretenden.“ Das erste Stadium ist charakterisirt durch kuppelartigen Hochstand des Gaumengewölbes, durch Verlängerung der langen Oberkieferachse ohne mediane Einknickung und durch normale Stellung der Milchzähne. Im 2. Stadium nimmt das Gaumengewölbe die Form eines Spitzbogens an, es kommt zur V-förmigen Einknickung des Kiefers in der Medianlinie und zu abnormen Zahnstellungen. So lehrt es uns die fortgesetzte Beobachtung von zahlreichen Kranken.

Der absolute Beweis für die Existenz der beiden Stadien, falls es eines solchen noch bedürfte, würde natürlich dann erbracht werden können, wenn man die schon vor dem Zahnwechsel diagnosticirten adenoiden Vegetationen nicht entfernte, sondern auch während des Zahnwechsels bestehen liesse. Einen solchen Versuch zu machen, ist natürlich unzulässig.

Die klinische Erfahrung lehrt in Betreff der Annahme Koerner's Folgendes. Die Kieferknickung tritt nur dann ein, wenn während des Zahnwechsels ein völliger oder sehr erheblicher Choanenverschluss durch adenoide Vegetationen besteht. Niemals jedoch finden wir den V-förmigen Kiefer bei Kindern, welche vor dem Zahnwechsel stehen, sondern wo es überhaupt zur V-Form kommt, da sehen wir dieselbe erst in der Periode des Zahnwechsels sich entwickeln.

Ferner möchte ich folgenden Fall anführen. Herr Professor Koerner hat bei einem Knaben von $2^1/_2$ Jahren, welcher einen sehr typischen hohen und engen Gaumen ohne die V-förmige Knickung durch adenoide Vegetationen erworben hatte, die Wucherungen operativ entfernt; der Abguss des Kiefers in diesem Stadium ist von Koerner l. c. auf Tafel I. Fig. 2 und auf Tafel III. Fig. 18 und 19b abgebildet. $4^3/_4$ Jahre nach der Operation, also nach dem Zahnwechsel des betreffenden Knaben erhielt Professor Koerner durch den Hausarzt Dr. Elle in Frankfurt einen weiteren Kieferabdruck, dessen Abbildung, wie er sich nach Entfernung der adenoiden Vegetationen während des Zahnwechsels gestaltet hat, wir nachstehend bringen (Fig. 9). Wir sehen, dass sich hier die Missbildung doch noch etwas weiter entwickelt hat, indem die V-Form durch die Stellung des linken medialen Schneidezahnes angedeutet ist, sonst sich aber durchaus nicht herausgebildet hat. Mehr solcher Beweise beizubringen, ist aus begreiflichen Gründen schwierig. Doch konnten wir in den letzten Tagen noch folgenden Fall beobachten. Ein 8jähriger Knabe litt früher an Verlegung der Nase durch Hyperplasie der Rachentonsille, die vor 2 Jahren von Professor Lemcke entfernt worden ist. Es ist bis jetzt kein Recidiv eingetreten; der Oberkiefer zeigt eine sehr hohe Gaumenwölbung, jedoch keine V-Form, nur sind die mittleren Schneidezähne, offenbar in Folge von Raummangel, beide schief gestellt und durch diese Schiefstellung aus der Reihe gerückt

(vergl. Fig. 10). Offenbar ist hier die Operation zu einer Zeit vorgenommen worden, in welcher der Kiefer bereits so im Wachsthum zurückgeblieben war, dass eine ganz normale Stellung in Folge von Mangel an Platz unmöglich war.

Für die Eintheilung der Kiefermissgestaltung in 2 Stadien, wie Koerner sie fordert, möchte ich ferner Folgendes anführen. Wenn zur Zeit des Zahnwechsels ein besonders starkes Emporrücken des Gaumens stattfindet, wird dieses nicht ohne Einfluss auf die Stellung der Nasenscheidewand bleiben können. Bekanntlich sind auch die meisten Autoren der Ansicht, dass Verbiegungen der Nasenscheidewand durch das Auftreten des tiefen Gaumens hervorgerufen werden. Nun findet man aber Verkrümmungen der Nasenscheidewand nach Schauss, Zuckerkandl u. A. sehr selten vor dem 7. Lebensjahre, also nicht vor der zweiten Dentition, während deren die Kieferveränderungen sich besonders deutlich und stark ausbilden.

Fragen wir nun nach den Ursachen, welche diese so gewaltigen Verbildungen bedingen, so ist klar, dass ein tiefer Gaumen dadurch entstehen kann, dass 1. der Alveolarfortsatz stärker nach unten wächst oder 2. das Gaumengewölbe activ oder passiv nach der Nasenhöhle zu rückt oder 3. sich beides combinirt.

Die erstere Annahme kann eigentlich nur auf rein anatomischem Wege durch vergleichende Höhenmessungen der Alveolarfortsätze bewiesen werden. Als Ursache des stärkeren Wachsthums der letzteren könnte man den bei offenem Munde mangelnden Gegendruck der unteren Zahnreihe ansehen; aus demselben Grunde müsste dann aber auch der Alveolarfortsatz des Unterkiefers ein stärkeres Höhenwachsthum, also der ganze Unterkiefer eine grössere Höhe als normal zeigen. Gegen diese Annahme spricht aber der Umstand, dass der tiefe Gaumen zugleich schmal und eng ist, während man vielmehr eine Vergrösserung der Querachse fordern müsste, da der Zahnfortsatz eine Neigung von oben medial nach unten lateral unter normalen Verhältnissen besitzt. Für die Ansicht, dass das Gaumengewölbe nach oben rückt, werden wir einige mehr ins Gewicht fallende Momente kennen lernen.

Robert, der als Erster die Kieferveränderungen auf behinderte Athmung zurückführte, erklärt dieselben folgendermaassen: „Dans l'économie animale tout organ dont les fonctions sont abolies ou même seulement interrompues, cesse de s'accroître et tent à s'atrophier; or, n'est-il pas évident, que les fosses nasales qui livrent passage à l'air et font ainsi partie de l'apparail respiratoire doivent subir cette loi s'il existe un obstacle à l'accomplissement de leur fonctions? De là exiguité remarquable de ces cavités chez les enfants dont les amygdales se sont tumefiés de très-bonne heure, exiguité qui entraîne la petitesse du nez, la profondeur de la voûte palatine et l'étroitesse de l'arcade dentaire supérieure."

Auch Wagner schliesst sich hierin Robert an, indem er die Deformitäten auf Zurückbleiben der Nasenhöhle im Wachsthum in Folge der verminderten Function und dadurch bedingtes Hinaufrücken des Gaumengewölbes bezieht; ebenso Moldenhauer.

Wenn auch zweifelsohne die Nasenhöhle in ihrer Ausbildung zurückbleibt, so findet dies doch nicht in dem Maasse statt, dass dadurch allein die Anomalie erklärt würde. Denn in den meisten Fällen sieht man nach gründlicher Entfernung der adenoiden Vegetationen die normale Nasenathmung ohne Weiteres zu Stande kommen, welche bei beträchtlicher Kleinheit der Nasenhöhle wohl kaum zur Befriedigung des O-Bedürfnisses ausreichen würde. Zu bedenken ist hierbei freilich, dass Kinder, welche längere Zeit nur durch den Mund athmeten, sich an einen gewissen O-Mangel gewöhnt haben. Denn obwohl bei der Mundathmung scheinbar eine weit grössere Luftmenge ein- und ausgeathmet wird, so ist nach Ludwig doch der Gasaustausch in den Lungen bei der Athmung durch den Mund wahrscheinlich ein geringerer als bei derjenigen durch die Nase; nach Voltolini ist nämlich bei der ersteren Form der Athmung der In- und Exspirationsdruck geringer als bei der letzteren und, was Bloch betont, wird bei der Ausathmung durch den Mund die eingeathmete Luft weniger lange, also auch weniger vollkommen verwerthet. Dazu kommt, dass während des Schlafes durch das Zurücksinken der Zunge der Luftweg oft sehr verengt und damit in Folge der verminderten Luftzufuhr der Gasaustausch beträchtlich herabgesetzt wird. Manche klinischen Symptome bei mit adenoiden Vegetationen behafteten Kindern, wie z. B. die häufig beobachtete Enuresis nocturna, werden ja von manchen Autoren auf CO_2-Ueberladung des Blutes zurückgeführt.

Michel und Bloch sind der Ansicht, dass das stete Anprallen des Athmungsstromes gegen den vorderen Theil des Gaumens die Aushöhlung desselben erzeuge nach dem „in der organischen Welt nicht minder gültigen Principe des Gutta cavat lapidem.“

Koerner erklärt eine solche Anschauung für unrichtig, da dann auch bei normaler Nasenathmung an der hinteren Schlundwand durch das Anprallen des Luftstromes eine ähnliche Vertiefung entstehen müsste. Dieser Gegengrund ist allerdings nicht stichhaltig, da 1. die Inspirationsluft, nach dem sie die weite Nasenhöhle passirt hat, doch sicherlich mit geringerer Kraft an die hintere Schlundwand anschlagen wird und 2. hier eine viel festere Knochenmasse als der beiderseits an eine lufthaltige Höhle grenzende Gaumen es ist, die Wirbelsäule, sich befindet.

Ohne Zweifel ist aber die beste Erklärung die folgende, welche Bloch ebenfalls schon anführt. Während bei geschlossenem Munde die Wangen nur einen minimalen Druck auf die Kieferränder ausüben, dem, wie Koerner hinzufügt, der Zungendruck das Gleichgewicht hält, werden bei geöffnetem Munde die Wangentheile gespannter und straffer, so dass bei lange bestehender Mundathmung ein zwar nur geringer, aber doch beständiger Druck auf die Kiefer ausgeübt wird. Dieser seitliche Wangendruck wirkt nun theils direct, theils indirect durch Vermittelung des Jochbogens auf die Seitentheile der Kiefer. Da nun nach Koerner die im Unterkiefer liegende Zunge durch ihre Schwere einen Gegendruck ausübt, erfährt nur der des letzteren entbehrende Oberkiefer die oben geschilderten Missgestaltungen.

Dem möchte ich noch hinzufügen, dass der Unterkiefer ein beträchtlich

festerer Knochen ist als der von grossen Lufträumen durchsetzte und durch eine Nahtlinie getheilte Oberkiefer. Sodann liegen die gespannten Wangentheile dem Alveolarfortsatz des Oberkiefers enger an als dem des Unterkiefers und üben so auf den ersteren einen stärkeren Druck aus. Die Ursache hiervon ist darin zu suchen, dass der Alveolarfortsatz des Oberkiefers eine Richtung von medial oben nach lateral unten hat. Von der Richtigkeit kann man sich leicht überzeugen, indem man versucht mit dem Finger zwischen Wange und Kiefer eines geöffneten Mundes einzugehen: man wird finden, dass dies leichter am Unter- als am Oberkiefer gelingt. So wird es begreiflich, dass der von den deformirenden Kräften nicht betroffene Unterkiefer seine normale Gestaltung bewahrt.

Cronbech glaubt ferner, dass zur Entstehung der hohen Gaumenwölbung noch ein weiterer Factor mitwirke: Die Behinderung der Nasenathmung führe einen Stillstand im Wachsthum der inneren Nasentheile herbei, das hierdurch kleiner bleibende Septum übe daher keinen Druck auf den Gaumen aus und als Folge davon steige dieser in die Höhe. Für eine grosse Zahl von Fällen stimmt jedoch unserer Ansicht nach diese Annahme mit der Wirklichkeit nicht überein. Sehr häufig ist nämlich das Septum nicht klein, sondern muss als zu gross bezeichnet werden, da es durch den aus vorher erwähnten Gründen emporgedrängten Gaumen — oft sehr stark — verbogen wird.

Da nun die hochgradigen Kieferveränderungen erst zur Zeit des Zahnwechsels und nie vor demselben auftreten, müssen für diese auffällige Thatsache noch besondere Gründe vorhanden sein. Das Ausfallen der Milchzähne trägt nicht die Schuld, da normal durch dasselbe Lücken im Kiefer nicht entstehen, vielmehr der Raum der schwindenden Zahnwurzel durch den nachrückenden bleibenden Zahn ausgefüllt wird. Selbst in mehreren von uns beobachteten Fällen von durch adenoide Vegetationen kurz vor der Zeit des Zahnwechsels bedingtem Nasenverschluss, bei denen die oberen Schneidezähne in den ersten Lebensjahren, 2—3 Jahre vor der Zeit des Zahnwechsels durch ein Trauma verloren gegangen waren, wo also offenbar der Kiefer etwas an Festigkeit eingebüsst hatte, ist die winklige Einknickung ausgeblieben (Fig. 21). Ferner hat man eine vermehrte Blutzufuhr zur Zeit der Dentition und eine dadurch bewirkte angeblich grössere Weichheit und Biegsamkeit des Knochens als Ursache angesprochen. Auch kann man, da die Knickung in der medianen Naht eintritt, an eine Lockerung in der Nahtverbindung beider Oberkieferbeine denken; ob dieselbe nur in besonderen Fällen oder ob sie physiologisch zur Zeit des Zahnwechsels vorhanden ist, bleibe vorläufig dahingestellt. Jedenfalls muss aber die mediane Nahtverbindung die schwächste Stelle sein; denn ein Stab, der von beiden Enden her mit gleich starker Kraft gebogen wird, bricht allemal an der schwächsten Stelle ein, wenn die biegende Kraft die hinreichende Stärke erreicht hat. Wenn nur bei vorhandener Hyperplasie der Rachenmandel eine Lockerung in der Verbindung beider Oberkieferbeine auftreten würde, könnte man, wie Koerner bemerkt, als Analogon die Lockerung der Symphysen des Beckens beim Wachsen des schwangeren

Uterus betrachten. Ich werde auf die muthmassliche Ursache dieser Einknickung weiter unten zurückkommen.

Selbst in jüngster Zeit ist wieder die Rhachitis als Ursache der beschriebenen Kieferveränderungen betrachtet worden; daher müssen wir die bedeutenden Unterschiede der rhachitischen Kieferdeformation von der uns hier interessirenden etwas ausführlicher besprechen.

Beide Processe unterscheiden sich schon wesentlich durch die Zeit ihres Auftretens. Nach Baginsky ergreift der rhachitische Process jedesmal den Theil des Skelettes am intensivsten, welcher sich gerade im raschesten Wachsthum befindet. So kommt es, dass der Schädel, welcher im ersten Lebensjahre ein beträchtlicheres relatives Wachsthum zeigt als der Thorax und die Extremitäten, die rhachitischen Veränderungen im 1. Lebensjahre und ganz besonders im 2. Drittel desselben erleidet, während man später, also bei im 2. Lebensjahre einsetzender Rhachitis, die durch diese Krankheit verursachten Kieferverbildungen kaum angedeutet, dagegen die des Thorax und in noch späterer Zeit diejenigen der Extremitäten in den Vordergrund treten sieht. Die durch die Mundathmung hervorgerufenen Kieferdeformitäten treten dagegen für gewöhnlich erst später auf und die höheren Grade erst zur Zeit des Zahnwechsels, gegen das 7. Lebensjahr, wo von Rhachitis keine Rede mehr sein kann.

Während wir ferner die Deformirung in Folge der behinderten Nasenathmung sich auf den Oberkiefer beschränken, den Unterkiefer dagegen normal bleiben sahen, bewirkt der rhachitische Process nach Fleischmann, H. Schmid u. A. die auffälligsten Veränderungen gerade am Unterkiefer und nur geringe am Oberkiefer. Der Unterkiefer nimmt, anstatt seine normale parabolische Gestalt zu bewahren, bei der Rhachitis eine polygonale Form an, indem die Krümmung des die Schneidezähne tragenden Kiefertheiles durch Muskelzug von hinten her abgeflacht wird, so dass die unteren Schneidezähne in einer auffallend geraden Linie an einander gereiht sind und der Unterkiefer in der Gegend der Eckzähne winklig abgeknickt erscheint. Sodann tritt eine mitunter beträchtliche Einwärtsbiegung der die unteren Mahl- und Backenzähne tragenden Alveolarfortsätze ein, so dass die normal schon etwas gegen den Mundhöhlenboden geneigte Kauebene noch stärker gegen denselben geneigt wird. So kommt es, dass beim Schluss der rhachitischen Kiefer die oberen Mahlzähne mit ihren inneren Rändern die äusseren Ränder der entsprechenden Zähne des Unterkiefers berühren, während wir bei der Missgestaltung des Kiefers durch verlegte Nasenathmung in Folge der seitlichen Compression des Oberkiefers nicht selten die äusseren Ränder der oberen und die inneren Ränder der unteren Mahlzähne beim Kieferschluss auf einander treffen sehen.

Der rhachitische Oberkiefer zeigt ebenfalls eine Verlängerung der Längsachse und eine geringe Verkürzung der Querachse, lässt jedoch eine stärkere Gaumenwölbung und eine V-förmige Einknickung stets vermissen. Selbstverständlich können sich aber beide Arten von Kieferdeformation an

einem und demselben Individuum combiniren, da ja die ursächlichen Krankheitsprocesse sich gegenseitig nicht ausschliessen.

Endlich möchte ich die Annahme, nach welcher die beiden oben beschriebenen Kiefermissbildungen angeboren seien (Kirchner s. o.) zurückweisen; denn wie schon gesagt, bilden sich die höheren Grade erst mehrere Jahre nach der Geburt aus. Sehr richtig bemerkt M. Lavrand: Si hérédité il y a, c'est la cause qui serait héréditaire et non l'anomalie." Es steht auch fest, dass in manchen Familien die adenoiden Vegetationen besonders häufig sind und in anderen so gut wie nie vorkommen.

Gestaltung des Oberkiefers bei andersartigem Nasenverschluss.

Wenn wir nun an die Betrachtung der Kieferbildung gehen, wie wir sie bei anderen Arten von Nasenverschluss, ohne das Vorhandensein adenoider Vegetationen finden, so beobachten wir vor dem Zahnwechsel im Allgemeinen denselben engen und hohen Gaumen wie bei den adenoiden Vegetationen, aber zugleich den wichtigen Unterschied, dass die V-förmige Einknickung während des Zahnwechsels stets ausbleibt. Koerner findet es bei der Beschreibung des Oberkiefers in dem Eulenstein'schen Falle von congenitalem Choanenverschluss „auffällig, dass hier während des Zahnwechsels keine Knickung des Alveolarrandes zu Stande kam, wie sie beim Choanenverschluss durch adenoide Vegetationen aufzutreten pflegt."

Durch eine Reihe von Fällen sind wir in der Lage, das, was Koerner nach einem einzigen beobachteten Falle nur als auffällig bezeichnen konnte, jetzt als die Regel aufzustellen. Durch unsere Beobachtungen hat sich herausgestellt, dass alle anderen vorkommenden Arten von Nasenverschluss, welche im Kindesalter bereits vor sowie auch während des Zahnwechsels vorhanden sind, nur eine solche Kieferform hervorbringen, welche im Wesentlichen mit der Form übereinstimmt, die durch adenoide Vegetationen vor dem Zahnwechsel verursacht wird, niemals aber die V-Form. Ebenso fehlt die scheinbare Auswärtsbiegung des Kieferrandes in der Gegend der hinteren Molares (s. o.), welche wir beim Nasenverschluss durch adenoide Vegetationen zur Zeit der 2. Dentition zu Stande kamen sahen, wenn der Nasenweg aus einer anderen Ursache als Hyperplasie der Rachentonsille verlegt ist.

Wir müssen hierbei natürlich den Beweis liefern, dass der Choanenverschluss schon während des Zahnwechsels bestand. Daher sind am beweisendsten die Fälle von congenitalem knöchernem Choanenverschluss. Koerner hat schon den Kiefer des von Eulenstein beobachteten, hierhergehörigen Falles beschrieben und abgebildet (l. c., Fig. 13, 15a und b). Jetzt sind wir in der Lage, die Abbildung und Beschreibung von 4 weiteren Fällen dieser selten beobachteten Entwicklungstörung beifügen zu können (Fig. 11—15). Von den Herrn Schwendt, Zaufal und Suchannek haben wir Abgüsse, von Herrn Anton eine Abbildung der Kiefer bei den von ihnen beobachteten hierhergehörigen Kranken gütigst erhalten, in dem Falle von

Zaufal sind wir ausserdem in der Lage, die noch nicht publicirte Krankengeschichte beifügen zu dürfen.

In allen diesen Fällen besteht wie bei dem Falle Eulenstein eine mehr oder weniger ausgesprochene hohe Wölbung des Gaumens, in dem Falle von Schwendt ist diese Höhe und Enge geradezu eine excessive zu nennen (Fig. 14); keiner dieser Kiefer zeigt jedoch, obwohl alle Abgüsse aus den Lebensaltern nach dem Zahnwechsel stammen und der Nasenverschluss doch ein absoluter war, auch nur die leichteste Einknickung des Alveolarrandes, auch nur die leiseste Andeutung einer V-Form.

Wir fügen hier die uns gütigst überlassene Krankengeschichte des von Zaufal beobachteten Falles ein.

Der 18jährige Ludwig K. stammt von gesunden Eltern; von 3 lebenden Geschwistern leidet ein Bruder an Ohrenfluss und Schwerhörigkeit. 4 Geschwister starben in zartem Alter an dem Patienten unbekannten Krankheiten. Patient selbst will bis auf eine Verrenkung des rechten Unterarmes immer gesund gewesen sein. Vor 6 Jahren bemerkte er zuerst, dass die rechte Nasenseite verlegt sei, dies machte ihm jedoch ausser zeitweilig auftretenden Kopfschmerzen keine Beschwerden. Seit ca. 4 Jahren besteht starkes Schwitzen der Haut der rechten Gesichtshälfte, seit 1 Jahre entleert sich täglich früh bei dem auf Anrathen eines Arztes vorgenommenen Ausspritzen reichlich Secret aus der rechten Nasenhälfte.

Status praesens (15. August 1894). An der rechten Gesichtshälfte ist die Haut beider Augenlider und der Wange etwas ödematös. Das rechte Trommelfell ist glanzlos, diffus getrübt und stark eingezogen; das linke ist abgesehen von einer geringen Einziehung normal. Das Hörvermögen ist beiderseits für Flüsterstimme etwas herabgesetzt. Die Schleimhaut der Nase ist beiderseits hypertrophisch, rechts stärker geröthet als links; der Nasenboden steht rechts etwas höher als links, in der rechten Nasenhälfte befindet sich reichlich schleimig-eitriges Secret. Die Athmung durch die Nase ist rechterseits vollkommen unmöglich, selbst beim stärksten Pressen dringt durch diese Nasenseite keine Luft. Mit der Sonde stösst man sowohl durch den unteren als durch den mittleren Nasengang auf ein im letzten Drittel der Nase gelegenes glattes, hartes Hinderniss, welches die rechte Choane völlig abschliesst. Wie man beim Vergleiche mit der linken Nasenseite constatiren kann, ist dieses Hinderniss ca. 3,5 cm von der hinteren Rachenwand entfernt. Der harte Gaumen ist abnorm hoch, spitzbogenförmig, die rechte Hälfte etwas höher als die linke. An der hinteren Rachenwand sieht man 2—3 hirsekorngrosse hypertrophische Follikel. Die Rhinoscopia posterior ergiebt Folgendes. Die rechte Choane ist kleiner als die linke und wird durch eine, ca. $^1/_2$ cm vom hinteren Rand des Septums entfernte, senkrecht nach aussen abgehende Wand vollkommen abgeschlossen. Dieselbe ist an ihrer Oberfläche ziemlich glatt und geht in die seitliche Rachenwand über. In der linken Choane sieht man das bis zu Haselnussgrösse hypertrophirte, grauweisse hintere Ende der unteren Muschel. Die Tubenwülste sind stark ausgebildet, die Tubenostien erscheinen normal. Eine hyperplastische Rachentonsille ist nicht vorhanden. Mit Hülfe der Digitaluntersuchung constatirt man den vollständigen knöchernen Verschluss der rechten Choane.

Patient lag vom 15. bis 19. August 1894 auf der otiatrischen Klinik. Am 16. August wurde vom Assistenten Dr. Piffl in Chloroformnarkose die die rechte Choane verschliessende Platte mit Meissel und Hammer theilweise entfernt. Nach-

dem 2 Tage später der Tampon entfernt worden war, konnte Patient ziemlich gut durch die rechte Nasenseite athmen.

Am 20. März 1895 stellte Patient sich wieder vor mit der Angabe, er könne jetzt frei durch die Nase athmen, doch bestehe noch das Schwitzen der rechten Gesichtshälfte und sei das rechte Ohr verlegt. Die Untersuchung ergab ein ca. 1,2 cm grosses Loch in der die rechte Choane verschliessenden Platte mit glatten Rändern und einen rechtsseitigen Tubencatarrh. Es wurde nun mit Hilfe des Galvanocautors die Oeffnung in der Choanalplatte etwas erweitert und die hypertrophische Schleimhaut beider unterer Muscheln verschorft. Der Tubencatarrh war sehr bald behoben und Patient verliess am 26. März d. J. wieder die Klinik.

In diesen Falle von rechtsseitigem angeborenen knöchernen Choanenverschluss zeigt der Gaumen insofern eine Asymmetrie, als die rechte Gaumenhälfte tiefer ausgehöhlt ist wie die linke. Bekanntlich findet man bei allen Arten von Nasenschluss nicht selten einen asymmetrischen Gaumen und kann in der Mehrzahl der Fälle nachweisen, dass auf der Seite der tieferen Gaumenhälfte die Verlegung der Nase eine stärkere war als auf der anderen. Es giebt aber auch Fälle, in welchen das Gaumengewölbe auf der Seite der besser durchgängigen Nasenhälfte höher ist. Winckler theilte kürzlich einen solchen Fall mit und spricht die Ansicht aus, dass für solche Asymmetrien die ungleich starke Ausdehnung der Oberkieferhöhlen von Bedeutung sein kann. „Es lässt sich nämlich denken, dass ein spitzbogenartiges Gaumengewölbe auch dadurch entstehen kann, wenn der Fundus des Antrum Highmori sehr herabgetreten ist und eine sehr grosse Alveolarbucht aufzuweisen hat. Tritt dieses nur auf einer Seite ein, so wird der betreffende Bogen des Gaumengewölbes mehr hervortreten und steiler ausfallen. Dieses Ereigniss kann, falls die Unabhängigkeit der Entwicklung der Nebenhöhlen von der Haupthöhle der Nase sicher ist, zusammentreffen mit einer Nasenstenose derselben Seite oder der entgegengesetzten Seite oder mit gar keiner Nasenstenose."

Nicht minder beweisend für unsere Behauptung, dass die winklige Einknickung sich nur bei durch adenoide Vegetationen hervorgerufenem Nasenverschluss ausbildet, ist ein Kieferabguss unserer Sammlung, welcher von einem 9jährigen Knaben stammt, der an einer congenitalen Enge des rechten Nasenloches litt und dessen linke Nasenhälfte durch eine starke Leiste an der Nasenscheidenwand verengt war. Dieser Kiefer zeigt einen asymmetrischen hohen Gaumen, der auf der Seite der congenitalen Verengerung höher ist; ausserdem ist eine Anomalie der Zahnstellung insofern vorhanden, als die beiden äusseren Schneidezähne etwas aus der Reihe herausgetreten sind und zwar der rechte nach aussen, der linke nach innen. Die mittleren Schneidezähne stehen jedoch normal und der Kieferrand zeigt keine Spur von V-Form.

Ferner verfügen wir über eine Anzahl Kieferabgüsse von solchen Kranken, die in früher Kindheit, lange vor dem Zahnwechsel einen Bruch der Nasenbeine mit consecutiver, die Nase völlig verlegender Septumdeviation erlitten hatten. Auch sie zeigen den hohen, engen, schmalen Oberkiefer, aber keine V-förmige Einknickung. Wir bilden nur 3 derselben ab, da

derartige Fälle so häufig sind, dass jeder, der sich mit der Behandlung von Nasenkrankheiten befasst, leicht eine grössere Anzahl sammeln kann (Fig. 16 – 19). Wenn in solchen Fällen dennoch eine V-Form des Kiefers vorlag, so konnten wir auch stets durch die Anamnese feststellen, dass während des Zahnwechsels adenoide Vegetationen vorhanden gewesen waren resp. deren Existenz noch zur Zeit unserer Beobachtung mittelst der Rhinoscopia post. nachweisen.

Von geringerer Beweiskraft sind die Fälle, bei welchen wir nicht mit aller Sicherheit, wie bei den vorhergehenden Categorien, nachweisen konnten, ob die Behinderung der Nasenathmung schon zur Zeit des Zahnwechsels bestanden hatte. In unserer Sammlung befinden sich Kieferabgüsse mit hohem Gaumen und ohne V-förmige Knickung, welche von Personen im Alter von 10—20 Jahren stammen, die völlige Nasenverschlüsse aus folgenden Ursachen hatten: 1. Nasenpolypen, 2. Nasenrachenfibrome, 3. obturirende Osteome, 4. enorme von der Siebbeinmuschel ausgehende Knochenblasen. Alle letztgenannten Fälle sind an und für sich nicht beweisend, bestätigen aber dennoch in ihrer Gesammtheit die von uns vertretene Ansicht.

Warum nun bei dem Nasenverschluss aus anderen Ursachen als durch adenoide Vegetationen die V-förmige Kieferknickung regelmässig ausbleibt, muss vorläufig noch eine offene Frage bleiben. Geradeso wie man bei manchen constitutionellen Leiden eine Hyperplasie des Lymphapparates, vor Allem der Lymphdrüsen beobachtet, kann man mit mehr als einem gutem Grunde annehmen, dass die Hyperplasie der ebenfalls lymphatischen Rachentonsille nicht einfach eine locale Erkrankung, sondern nur eine locale Manifestation, eine Theilerscheinung einer allgemeinen Krankheit darstellt, deren eigentliches Wesen uns zur Zeit noch unbekannt ist. Doch liegt die Vermuthung nahe, dass gerade bei den adenoiden Vegetationen eine Veränderung in der Knochensubstanz, zunächst des Oberkiefers bestehen muss, die hier solche Veränderungen möglich macht, wie sie bei anderen Arten des Nasenverschlusses niemals zu Stande kommen. Ob eine Erkrankung der Oberkieferknochen oder eine Allgemeinerkrankung, eine Art Cachexie, hier wirklich besteht, müssen planmässige Untersuchungen lehren, als deren erste Herr Professor Koerner in Gemeinschaft mit Herrn Professor Lubarsch Untersuchungen des Blutes von Kindern mit adenoiden Vegetationen in Aussicht genommen hat.

Herrn Professor Koerner in Rostock spreche ich an dieser Stelle für seine freundliche Unterstützung bei Abfassung dieser Arbeit meinen verbindlichsten Dank aus.

Literatur.

Anton: Archiv für Ohrenheilkunde. Bd. 38.

Baginsky: Praktische Beiträge zur Kinderheilkunde. II. Heft. Rachitis. Tübingen 1882.

Berkhan: Ueber Störungen der Sprache und der Schriftsprache. Berlin 1889.

Bloch: Die Pathologie und Therapie der Mundathmung. Wiesbaden 1889.

Bresgen: Eingaben an das Preussische Unterrichtsministerium.

Cronbech: Hospitalstidende. No. 10. 1893.

David: Atrésie du maxillaire supérieur produite par des végétat. adénoid. du pharynx. Congrès de Rouen 1883. Referat Revue mensuelle de laryngologie. 1883. XII. pag. 380.

Fleischmann: Klinik der Pädiatrik. Wien 1875—77.

Koerner: Vortrag auf der X. Versammlung befreundeter süddeutscher und schweizerischer Ohrenärzte in Nürnberg. Zeitschr. f. Ohrenheilk. Bd. 21. 1890.

Koerner: Untersuchungen über Wachsthumsstörung und Missgestaltung des Oberkiefers und des Nasengerüstes in Folge von Behinderung der Nasenathmung. Leipzig 1891.

M. Lavrand: Revue Internationale de Rhinologie etc. 1895. No. 4. pag. 40 ff.

Löwy: Berliner klinische Wochenschrift 1886.

Mackenzie-Semon: Die Krankheiten des Halses. Berlin 1884.

Meyer: Archiv für Ohrenheilkunde. Neue Folge. Bd. 1 u. 2. Leipzig 1873/74.

Michel: Die Krankheiten der Nase und des Nasenrachenraums. 1876.

Moldenhauer: Die Krankheiten der Nasenhöhle. 1884.

Robert: Mémoire sur le gonflement des amygdales chez les enfants. Bulletin général de thérapeutique tome 24. pag. 343 ff. Paris 1843.

Sarasohn: Untersuchungen der Nasenhöhle und des Nasenrachenraums an Epileptikern und Idioten. Inaugural-Dissertation. Königsberg 1895.

Schauss: Archiv für klinische Chirurgie. Bd. 35. 1887.

Schech: Ueber Mund- und Nasenathmung. Münchener Med. Wochenschrift 1895. No. 9.

Schmid, H.: Die rhachit. Kieferdeformation etc. Zeitschrift für Heilkunde. Prag 1880. I. Bd.

Schmidt, M.: Die Krankheiten der oberen Luftwege. Berlin 1894.

Schwendt: Die angeborenen Verschlüsse der hinteren Nasenöffnungen etc. Basel 1889.

Suchannek: Correspondenz-Blatt für Schweizer Aerzte. 1892. No. 7.

Trautmann: Anatom., path. und klin. Studien über Hyperplasie der Rachentonsille etc. Berlin 1886.

Trautmann: Die Krankheiten des Nasenrachenraums. Schwartze's Handbuch der Ohrenheilkunde. 1893.

Wagner, E.: Die Krankheiten des weichen Gaumens. Ziemssen's Handbuch. Bd. VII. 1.

Winckler: Zur Oberkiefermissbildung bei behinderter Nasenathmung. Wiener Med. Wochenschrift. 1895. No. 9 u. 10.

Zuckerkandl: Normale und patholog. Anatomie der Nasenhöhle etc. Wien 1882.



Fig. 1. Oberkiefer eines 6jährigen Knaben mit Hochstand des Gaumens durch adenoide Vegetationen.

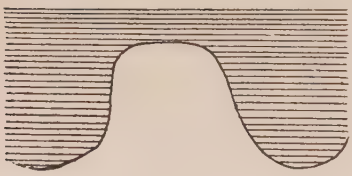

Fig. 2. Derselbe Kieferabguss, frontal durchschnitten. Schnitt zwischen den beiden Bicuspidales.



Fig. 3. Derselbe Schnitt durch den normalen Oberkiefer eines $4^1/_2$jähr. Mädchens.

Fig. 4. Kiefermissgestaltung in Folge von Nasenverschluss durch adenoide Vegetationen bei einem 13jährigen Mädchen.

Fig. 5. Ebenso bei einem 16jährigen Knaben.

Fig. 6. Ebenso bei einem 19jährigen Mädchen.

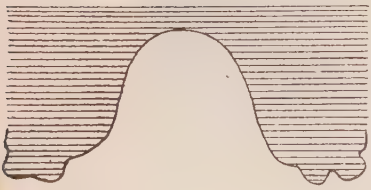

Fig. 7. Derselbe Kiefer, frontal durchschnitten, Schnitt durch die Mitte der 2. Bicuspidales.



Fig. 8. Derselbe Schnitt durch den normalen Kiefer eines 33jährigen Mannes.

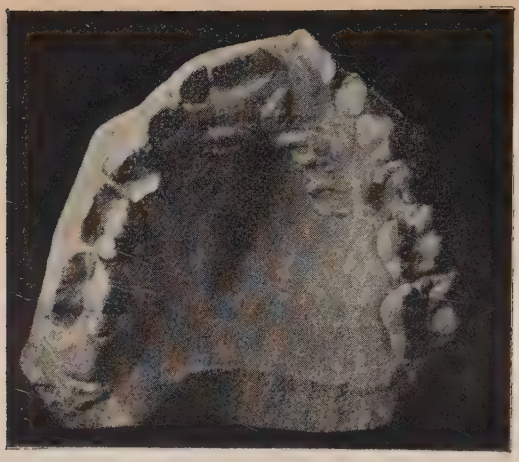

Fig. 9. Oberkiefer eines $7^1/_4$jährigen Knaben. Die adenoiden Vegetationen sind vor dem Zahnwechsel entfernt.

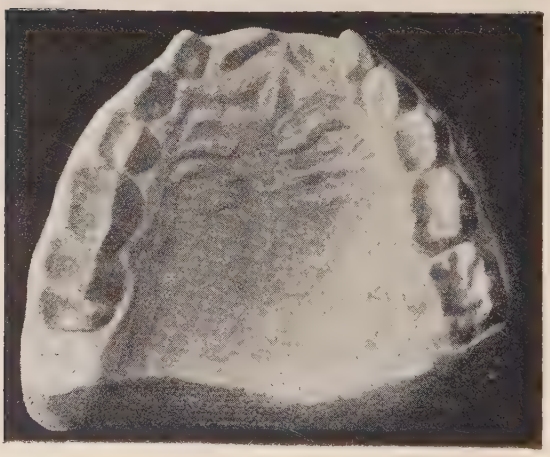

Fig. 10. Oberkiefer eines 8jährigen Knaben. Die adenoiden Vegetationen sind kurz vor dem Zahnwechsel entfernt.

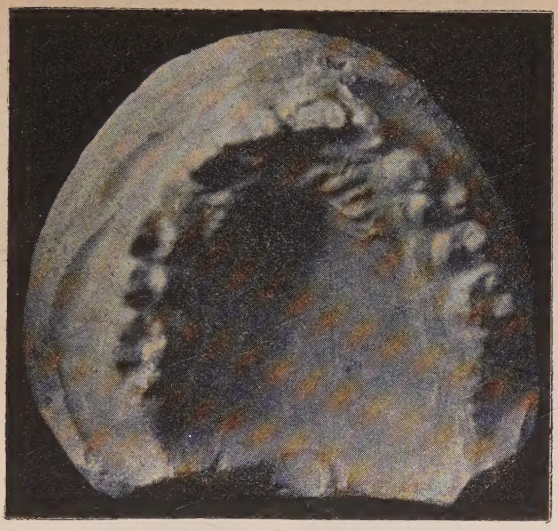

Fig. 11. Congenitaler knöcherner Verschluss der Choanen. Fall von Suchannek.

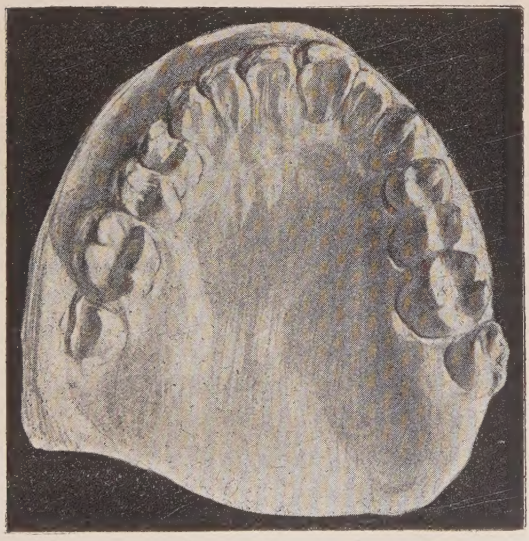

Fig. 12. Congenitaler knöcherner Verschluss der Choanen. Fall von Anton.

Fig. 13. Congenitaler knöcherner Verschluss der Choanen. Fall von Schwendt.

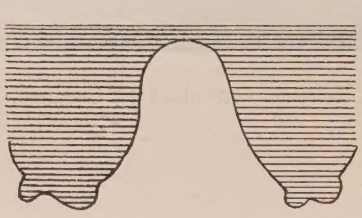

Fig. 14. Derselbe Kiefer, frontal durchschnitten. Schnittlinie durch die 2. Bicuspidales.

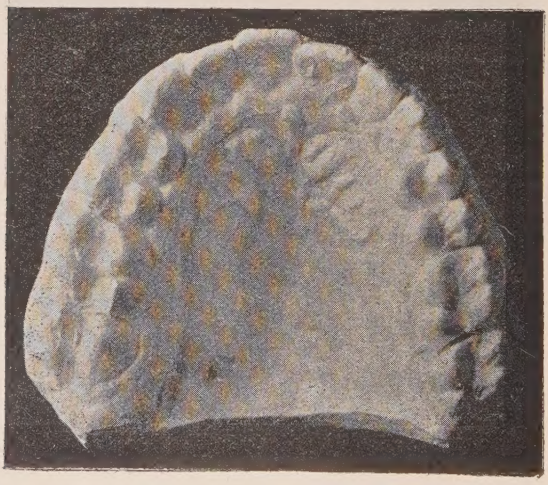

Fig. 15. Congenitaler knöcherner Verschluss der rechten Choane. Fall von Zaufal.

Fig. 16. Kiefer eines 40jährigen Mannes mit in früher Kindheit erworbenem traumatischem Nasenverschluss.

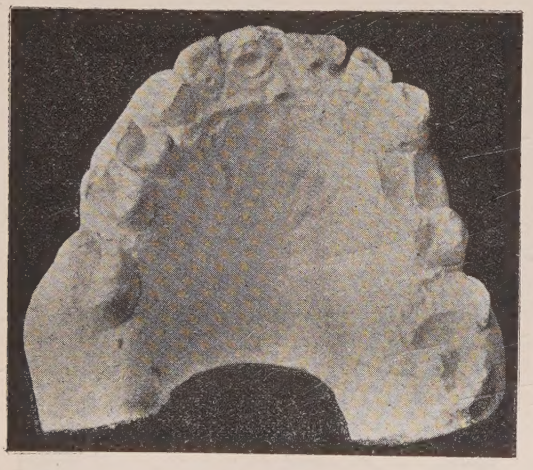

Fig. 17. Kiefer einer 25jährigen Frau mit in früher Kindheit erworbenem traumatischem Nasenverschluss.

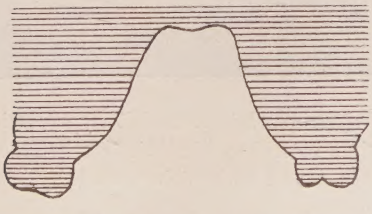

Fig. 18. Schnitt durch vorstehenden Kiefer. Schnittlinie durch die 2. Bicuspidales.

Fig. 19. Kiefer eines 19jährigen Mannes mit in früher Kindheit erworbenem traumatischem Nasenverschluss.

Fig. 20. Schnitt durch vorstehenden Kiefer. Schnittlinie rechts durch den 1., links durch die Lücke des 2. Bicuspidalis.

Fig. 21. Kiefer eines 7jährigen Mädchens mit Hyperplasie der Rachentonsille. 3 Milchschneidezähne sind in früher Kindheit durch Trauma verloren gegangen und noch nicht ersetzt.